

## Kolonkarzinom beim Hund

# Kernspintomografie ist Screeningmethode erster Wahl

Zur Diagnose von Darmkrankheiten bei Kleintieren steht seit einigen Jahren neben der Endoskopie als bildgebendes Verfahren auch immer häufiger eine Untersuchung mittels MRT zur Verfügung. Ihr Vorteil: Sie kann zugleich Differenzialdiagnosen abgrenzen. Im vorliegenden Fall konnten wir eine Umfangsvermehrung der Darmwand darstellen, welche histologisch als frühes Kolonkarzinom eingestuft wurde.

Von Heiko Grappendorf und Jessica Denner, Bad Kissingen

Mit sieben Jahre wurde der rund 17 Kilogramm schwere und unkastrierte Mischlingsrüde »Rocky« das erste Mal aufgrund von Tenesmus und Koprostase in unserer Klinik vorgestellt. Bis dahin war er nach Angaben der Besitzer stets gesund. Er hatte einen guten Ernährungs- und Pflegezustand und wurde regelmäßig entwurmt. Als Futter diente handelsübliches Trockenfutter. Die allgemeine klinische Untersuchung ergab keinen besonderen Befund. Die rektale und abdominale Palpation war ebenso wie die angefertigten Röntgenaufnahmen abgesehen von einer mittelgradig vergrößerten Prostata unauffällig. Deshalb wurde gleichzeitig mit der Koprostasebehandlung eine Kastration durchgeführt.

Einen Monat lang setzte der Hund anschließend normal Kot ab, wurde aber dann mit Tenesmus und geringgradig blutig-schleimigen Kotbeimengungen wieder vorgestellt. Nach erneuter klinischer, rektaler und röntgenologischer Untersuchung wurde die Verdachtsdiagnose Proktitis gestellt und konservativ mit Medikamenten und Diätfüttermitteln erfolgreich behandelt.

## Ultraschall nicht eindeutig

Zwei Monate später kam es erneut zu einem Rezidiv. Jetzt war auf dem Röntgenbild eine etwa kirschgroße Umfangsvermehrung am Beckeneingang zu erkennen, welche durch eine rektale Untersuchung nicht digital erreicht werden konnte. Röntgenbilder der Lunge waren unauffällig.

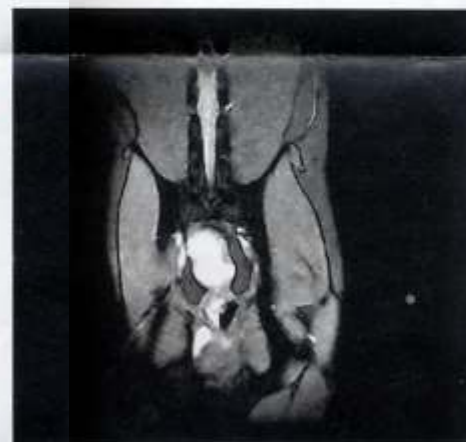Aufgrund mannigfaltiger Gasartefakte im Darm gelang es mit einem abdominalem Ultraschall nicht, die Umfangsvermehrung eindeutig abzugrenzen. Deshalb wurde das Becken mittels Kernspintomografie (Vet-MR<sup>®</sup> von Esaote) untersucht, zumal mit dieser Technik eventuelle Metastasen zum Beispiel in Knochen und die sublumbalen Lymphknoten festzustellen gewesen wären. Jetzt war es möglich die Zubildung eindeutig dem distalen Kolonabschnitt zuzuordnen, denn im Darmlumen konnte eine Kontrastmittel (Omniscan<sup>®</sup>) anreichernde Masse festgestellt werden.

Metastasen waren hingegen noch nicht nachweisbar. Wegen der ungewissen bis schlechten Prognose wurde der Hund auf Besitzerwunsch noch in Narkose euthanasiert.

Bei der anschließenden Sektion ragte nach Eröffnung des Darms der sichtbare Teil der Umfangsvermehrung auf einer Fläche von zirka drei Quadratzentimetern etwa sieben Millimeter ins Darmlumen (Abb. 5). Die histologische Untersuchung (Abb. 6) bei Laboklin<sup>®</sup>, Bad Kissingen, sprach für ein frühes Adenokarzinom. Differenzialdiagnostisch wären verschiedene Tumo-



Koprostase



Deutliche Darstellung der Umfangsvermehrung im Quer-

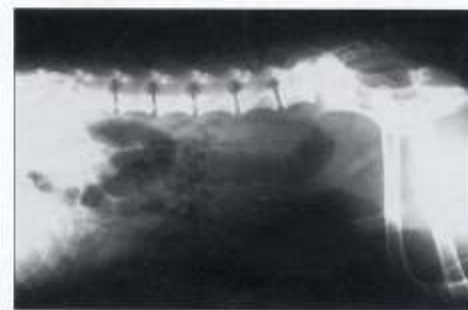re infrage gekommen, vor allem malignes Lymphom und adenomatöser Polyp, aber auch Leiomyom, Leiomyosarkom, Plasmazelltumor, Fibrosarkom, Siegelringkarzinom oder Karzinoid. Lymphome stellen sich nach unserer Erfahrung in der MRT signalintensiver dar. Polypen wurden von uns noch nicht mittels Kernspintomografie untersucht. Ihre Differenzierung von



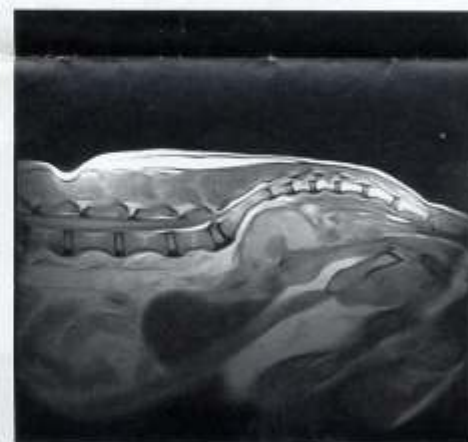Exzidierte Rektumschleimhaut mit Neubildung

Adenokarzinomen dürfte sich aber als schwierig erweisen, da auch die benignen Polypen durch Ulzeration ein bösartiges Aussehen aufweisen können.

Hätten die Besitzer weiterer Diagnostik zugestimmt, hätten wir eine Endoskopie mit Biopsientnahme durchgeführt. Da diese Untersuchung sehr aufwendig in der Vorbereitung ist (mindestens 36 Stunden Nahrungskarenz, multiple Wassereinflüsse, eventuell Kolon-Elektrolyt-Spülösungen per Magensonde) und die Lokalisation der Umfangsvermehrung nicht gesichert war, haben wir die MRT-Untersuchung zuerst eingesetzt, zumal beim Nachweis von Metastasen alle

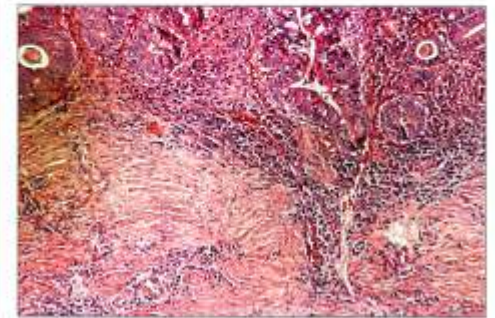


Nach entleertem Darm ist eine Umfangsvermehrung am Beckeneingang erkennbar.



...und im Längsschnitt im MRT

weiteren Untersuchungen überflüssig geworden wären. Die Endoskopie lässt hingegen bereits eine gewisse prognostische Aussage zu: Hunde mit solitären, gestielten Tumoren haben eine Überlebenszeit von 32 Monaten, knotige oder pflastersteinartige Läsionen im Durchschnitt nur zwölf Monate, Tiere mit tumorbedingter zirkulärer Strikturen hatten nur zwei Monate durch-



Histologie des betroffenen Bezirks

## Jessica Denner

Jahrgang 1977, Studium in Giessen und Nantes, seit 2005 Assistentin in Bad Kissingen.



## Dr. Heiko Grappendorf

Jahrgang 1959, Studium in Antwerpen, Gent, Gießen und Köln, seit 1997 alleiniger Inhaber der Kleintierklinik Bad Kissingen und Aufbau der Kernspinabteilung.



schnittliche Überlebenszeit. Um dies auch schon mittels MRT beurteilen zu können, fehlt uns aber momentan noch das Zahlenmaterial.

Zur endgültigen Diagnosestellung ist heute sicher eine histologische Untersuchung der Umfangsvermehrung unumgänglich. Bei diffuser Infiltration des Gewebes reichert sich in der Kernspintomografie Kontrastmittel an, sodass auch Biopsien aus der makroskopisch unverändert scheinenden Schleimhaut zielsicher entnommen werden können.

Blutuntersuchungen bringen keine zusätzlichen Informationen, da abgesehen von regenerativen Anämien oder Hypoproteinämien bei stark oder länger blutenden Tumoren keine charakteristischen Veränderungen entstehen.

## Kaum Neigung zu Metastasierung

Die Metastasierungsneigung kolorektaler Adenokarzinome beim Hund scheint – im Gegensatz zur Katze, bei der vor allem Metastasen in den regionalen Lymphknoten auftreten – verhältnismäßig niedrig zu sein. Vereinzelt soll Metastasenbildung an ungewöhnliche Stellen vorkommen, wie zum Beispiel an die Haut oder die Meningen. Allerdings können Rektumkarzinome invasiv in benachbarte Organe wie die Prostata einwachsen oder auch zu ausgehnter Implantation in die Bauchhöhle mit Aszites führen. Das kann dann wieder – im Gegensatz zur Endoskopie – sehr präzise mittels MRT nachgewiesen werden.

## Fazit:

### MRT liefert rasches Ergebnis

Unser Fazit ist, dass auch beim Leitsymptom Tenesmus die Magnetresonanztomografie immer mehr in den Vordergrund rückt. Man kommt häufig wesentlich schneller zu einem Ergebnis als mittels Endoskopie, da die aufwendigen Vorbereitungen wegfallen. Während bei der Endoskopie nur Veränderungen innerhalb des Darmlumens sichtbar werden, kann eine Kernspintomografie mechanische Behinderungen auch außerhalb des Darms, wie zum Beispiel Prostata-megalie und andere raumfordernde Prozesse im Becken, darstellen und somit alle möglichen Differenzialdiagnosen abgrenzen.

Dr. Heiko Grappendorf, Jessica Denner, Kleintierklinik Bad Kissingen, Ahornstraße 5A, 97688 Bad Kissingen

## Das Adenokarzinom

Das Adenokarzinom ist der häufigste maligne, nicht lymphatische Tumor beim Hund. Neben den im obigen Fall beschriebenen Symptomen – Tenesmus, Verstopfung, Hämatochezie und Schleimbeimengungen auf dem Kot – kann es noch zu Durchfall, eventuell zu einem Rektumvorfall oder gar einem Vorfall des Tumors kommen. Mit seinen sieben Jahren hatte dieser Patient das durchschnittliche Alter (8,5 Jahre) der vom Adenokarzinom betroffenen Hunde fast erreicht. Auch sind männliche Tiere vermehrt betroffen. Die durchschnittliche postoperative Überlebenszeit bei Hunden mit rektalen Adenokarzinomen beträgt sieben Monate.

Zwischen den ersten Symptomen und der Diagnose vergehen wie bei uns im Durchschnitt drei Monate (bei benignen Tumoren auch mehrere Jahre). Die Ursache der meisten Darmtumoren ist

unbekannt. Ob die Nahrung wie bei verschiedenen intestinalen Tumoren beim Menschen eine Rolle spielt, ist ebenfalls unklar. Man geht wie beim Menschen aber davon aus, dass Adenokarzinome aus adenomatösen Polypen entstehen können. Diese sind meist im Rektum lokalisiert. Während allerdings das Kolonkarzinom in den reichen Ländern zu den häufigsten Tumorerkrankungen beim Menschen gehört, sind diese bei Haustieren relativ selten. Beim Hund machen sie nur etwa ein halbes Prozent aller malignen Tumoren aus.

## Therapie

Als Therapie ist bei Darmtumoren die chirurgische Entfernung Mittel der Wahl. Polypen können nach Vorverlagerung aus dem After durch eine Schleimhautresektion per Chirurgie, Kryochirurgie oder Elektrokauterisation kurativ reseziert werden. Man

sollte, um Rezidiven vorzubeugen, einen Sicherheitsabstand von einem halben Zentimeter zur Basis des Polypen einhalten. Grundsätzlich sollten alle adenomatösen Veränderungen, wie auch Gebiete fokaler Dysplasien, chirurgisch entfernt werden, da bei Übergangsformen zum Carcinoma in situ hohe Rezidivraten und ein deutlich schlechterer klinischer Verlauf zu erwarten sind.

Eine symptomatische Behandlung des Tenesmus mit milden Laxanzien (zum Beispiel Lactulose), Sulfasalazin oder glukokortikoidhaltigen Einläufen bringt nur geringe Erleichterung für die Patienten. Sie leiden selbst nach erfolgreicher Behandlung des Tumors trotzdem oft weiter an Tenesmus, sodass die Besitzer schließlich die Euthanasie wünschen.